



Les différentes étapes d'un agnelage

Des contractions à l'expulsion des agneaux, la mise-bas répond à un ordre chronologique d'événements qu'il est utile de connaître pour intervenir à bon escient.

Petite leçon de choses

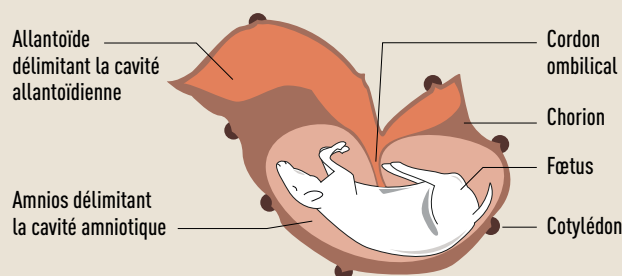
Le **placenta**, tissu annexe de l'embryon, est l'enveloppe qui relie ce dernier à la paroi utérine de sa mère. Durant toute la gestation, le placenta apporte au fœtus l'eau, les nutriments et l'oxygène dont il a besoin. Il évacue aussi le dioxyde de carbone et les déchets métaboliques. Le placenta adhère à l'utérus de la mère au niveau des **cotylédons**. Le placenta et les cotylédons, qui constituent la délivrance, sont expulsés à la fin de la mise-bas.

Le sang, les grosses molécules et la plupart des parasites et microbes ne peuvent pas traverser le placenta : les nouveau-nés naissent « vierges » de toute infection, mais aussi dépourvus d'immunité réelle.

Les « vrais jumeaux » ont un placenta commun car ils proviennent du même œuf. Ils ne seraient pas plus nombreux que chez les humains, soit moins de 4 cas pour mille naissances. La plupart des agneaux multiples sont donc de « faux jumeaux », en fait des frères et sœurs qui n'ont pas forcément le même père !

- Le **cordon ombilical** est l'organe qui relie le fœtus à son placenta. Les vaisseaux sanguins qui alimentent l'embryon en nutriments et en oxygène y circulent pendant la gestation.
- Le **chorion** est la membrane externe des enveloppes du fœtus.
- Le **liquide amniotique** remplit la poche dans laquelle baigne l'embryon, l'amnios.
- L'**allantoïde** est l'autre poche. Elle sert d'appareil respiratoire pour l'embryon et de zone d'élimination des déchets.

LE FŒTUS ET SES ENVELOPPES

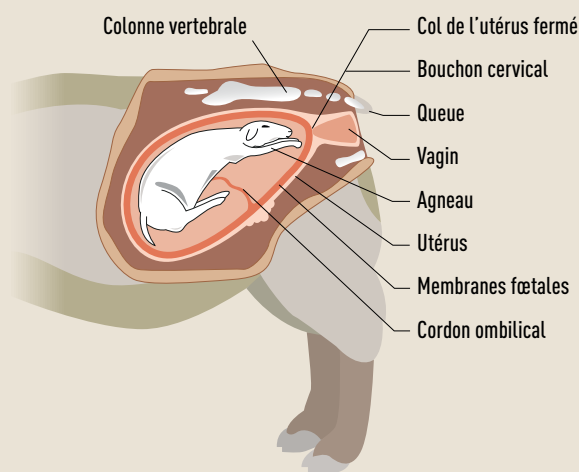


La bonne position avant la naissance

Juste avant la naissance, la position normale de l'agneau est la suivante (dessin ci-dessous) :

- sa tête est placée entre les pattes antérieures, ces dernières pointant vers le col de l'utérus,
- son dos est tourné du côté de la colonne vertébrale de la brebis.

PRÉSENTATION NORMALE CHEZ UNE BREBIS À TERME



1. Les contractions

La durée de gestation moyenne est de 145 à 147 jours et les premières mises-bas ont lieu entre 140 et 142 jours (pour des agneaux viables).

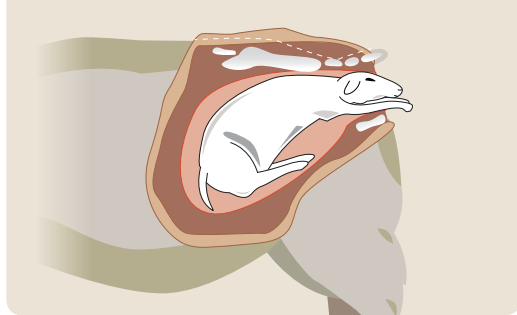Une brebis qui est prête à agneler se reconnaît (en principe !) à sa vulve tuméfiée, ses mamelles tendues, les tétines un peu rouges, et un creux entre les côtes et les hanches. Avec les contractions qui se rapprochent et s'intensifient, la future mère tourne en rond, gratte avec son pied, se lève et se recouche, bêle parfois. Si elle le peut, elle cherche à s'isoler. Ces signes sont plus ou moins marqués et durent plus ou moins longtemps selon les animaux.

2. La rupture des poches

Sous l'effet des contractions, le premier agneau engage sa tête à l'entrée du bassin. La brebis se lève et se couche alors sans cesse. La « poche des eaux » se rompt sous l'effet de la pression. Ce liquide légèrement gluant facilite alors la mise-bas.

Il a aussi une odeur attractive pour la brebis qui va mettre bas à l'endroit où le liquide a été expulsé. Ce sera un moyen pour elle de reconnaître son agneau après la mise bas. Ensuite, on peut apercevoir les deux onglons avant de l'agneau, puis son nez (dessin ci-dessous). Attention, si l'agneau se présente en siège, la poche des eaux peut se rétracter en arrière et ne pas se percer.

LA POSITION D'AGNELAGE « CLASSIQUE »



3. La naissance du ou des agneaux

Lorsque la brebis reste allongée et lève la tête vers le ciel, l'expulsion de l'agneau est rapide. Après les pattes avant et la tête, la croupe et les pattes arrière tendues vers l'arrière sortent sans beaucoup d'effort de la part de la brebis.

N.B. : une brebis qui agnèle debout a, en général, été dérangée ; elle risque de ne pas adopter, surtout si c'est une primipare. Il faut donc la surveiller de près.

4. La délivrance

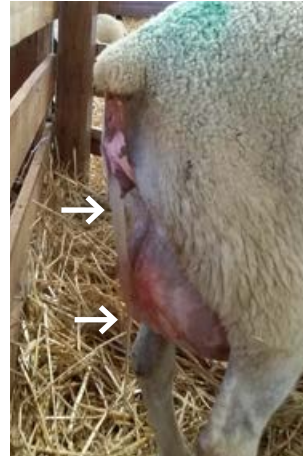L'expulsion des annexes, le résidu d'amnios ou « poche rouge », puis du placenta, survient entre quelques minutes et une heure ou deux après l'agnelage.

Il faut que le, ou les autres, suivent assez rapidement ; sans quoi « l'aîné », vite debout et cherchant à téter, risque de suivre d'autres brebis, et de ne plus être reconnu ensuite par sa vraie mère.

La « poche rouge » est souvent signe qu'il ne reste plus d'agneau à l'intérieur. Il est toutefois judicieux de s'en assurer.

Quelques signes qui nécessitent une intervention

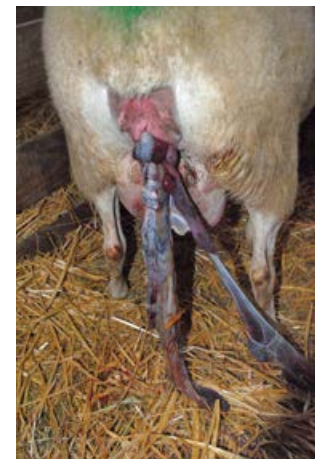
- Les eaux sont jaunâtres : le fœtus expulse son méconium, cela peut être un signe de souffrance
- La poche des eaux qui s'est rompue est claire mais très allongée. Ce signe signifie que la brebis a beaucoup poussé et que l'agneau est sans doute mal placé
- La poche des eaux qui s'est rompue est foncée ou malodorante. L'agneau a souffert, il est peut-être déjà mort.



La « poche des eaux » s'est rompue sous l'effet de la pression



La « poche rouge » est souvent signe qu'il ne reste plus d'agneau à l'intérieur



Le placenta et les cotylédons, qui constituent la délivrance, sont expulsés à la fin de la mise-bas

Fiche réalisée avec la collaboration de Hubert Germain, vétérinaire à l'Agneau Soleil et formateur.

Pour en savoir plus
www.idele.fr et www.inn-ovin.fr

FICHES TECHNIQUES : « Intervenir à l'agnelage pour sauver des agneaux »

POUR EN SAVOIR PLUS :

- Laurence Sagot et Denis Gautier : CIRPO / Institut de l'Élevage
Tél. : 05 55 00 40 37 ou laurence.sagot@idele.fr
- Sites internet :
www.inn-ovin.fr / www.idele.fr

10/2016. Document réalisé avec le soutien financier de :

